

# 부분 무치악을 가진 하악 전돌증 환자에서의 virtual surgical simulation 및 customized surgical guide를 활용한 악교정 수술과 임플란트 식립: 증례보고

우인희<sup>1</sup>, 노재찬<sup>1</sup>, 김주원<sup>1</sup>, 김종철<sup>2</sup>, 양병은<sup>1</sup>

한림대학교 성심병원 구강악안면외과, 한림대학교 임상치의학대학원<sup>1</sup>, iDDA<sup>2</sup>

## Orthognathic surgery and implant placement using virtual surgical simulation and customized surgical guide in partially edentulous patient with mandibular prognathism: case reports

In-Hee Woo<sup>1</sup>, Jae-Chan Ro<sup>1</sup>, Ju-Won Kim<sup>1</sup>, Jong-Cheol Kim<sup>2</sup>, Byoung-Eun Yang<sup>1</sup>

<sup>1</sup>Division of Oral and Maxillofacial Surgery, Hallym University Sacred Heart Hosptial, Anyang, Graduate School of Clinical Dentistry, Hallym University, Chuncheon, <sup>2</sup>iDDA, Daegu, Korea

A 48-year-old man presented with partially edentulous and mandibular prognathism. This patient needed implant treatment and orthognathic surgery. We prepared orthognathic and implant surgery by computer-aided virtual surgical simulation and customized surgical guide. The design of surgical guides was based on three-dimensional surgical simulation, including bilateral sagittal splitting ramus osteotomy and implant surgery. Orthognathic surgery was done as planned by surgical guide. And implant surgery was also done by surgical guide. Post-operative prosthodontic treatment was performed for 7 months. Finally patient's esthetics and masticatory function were improved after surgery and treatment. Our surgical simulation and customized surgical guide provide a reliable method and does not require traditional surgery preparation. So we report this case with literature review. (JOURNAL OF DENTAL IMPLANT RESEARCH 2016;35(2):68-73)

**Key Words:** Implant, Orthognathic surgery, Computer-Aided Design, Prognathism

### 서 론

정상교합이란 중심교합에서 해부학적으로 정상적인 교합상태를 이루며, 치아 주위조직, 저작근, 악관절이 정상적으로 기능하는 경우를 의미한다. 이러한 정상교합의 범주에서 벗어난 부정교합 환자들 중에서도 골격성 부정교합을 지닌 사람은 적절한 치료가 동반되지 않는다면 치아 기형, 이갈이, 치아 총생, 개구장애, 저작 장애, 수면 무호흡, 소화장애와 같은 문제를 가질 수 있다<sup>1)</sup>.

특히나 골격성 악간 관계가 하악 전돌을 나타내는 경우는 선천적 요인 외에도 교령의 환자에서 교합고경의 소실로도 후천적으로도 발

생될 수 있다. 이러한 앵글씨 분류법 3급 골격성 부정교합을 나타내는 환자의 비율은 한국인에서 7.9~16.7%로 서양인보다 유의하게 많게 나타난다<sup>2,3)</sup>. 후천적으로 치아의 소실로 인해 3급 부정교합이 발생하게 된 경우에는 교합고경의 소실로 단두개형(Brachycephaly) 양상의 안모 형태를 띄게 되는데 이는 기존의 장두개형(Dolichocephaly) 환자에 비해 더 큰 교합력을 나타내게 되고<sup>4)</sup>, 이에 대한 적절한 치료 없이 보철치료를 진행한다면 불확실한 예후를 나타내게 될 수 있다.

적절한 악간관계 형성을 위한 악교정 수술과 보철치료를 동시에 진행한다면 환자의 불편감을 감소시키고, 시간을 단축할 수 있다는

Received June 2, 2016, Revised July 20, 2016, Accepted July 25, 2016.

©This is an open access article distributed under the terms of the Creative Commons Attribution Non-Commercial License (<http://creativecommons.org/licenses/by-nc/4.0>) which permits unrestricted non-commercial use, distribution, and reproduction in any medium, provided the original work is properly cited.

교신저자: 양병은, 14068, 경기도 안양시 동안구 관평로 170번길 22, 한림대학교 성심병원 치과 구강악안면외과

Correspondence to: Byoung-Eun Yang, Department of Oral and Maxillofacial Surgery, Section of Dentistry, Hallym Sacred Heart Hospital, 22 Gwanpyeong-ro 170beon-gil, Dongan-gu, Anyang 14068, Korea. Tel: +82-31-380-5925, Fax: +82-31-380-1726, E-mail: face@hallym.or.kr

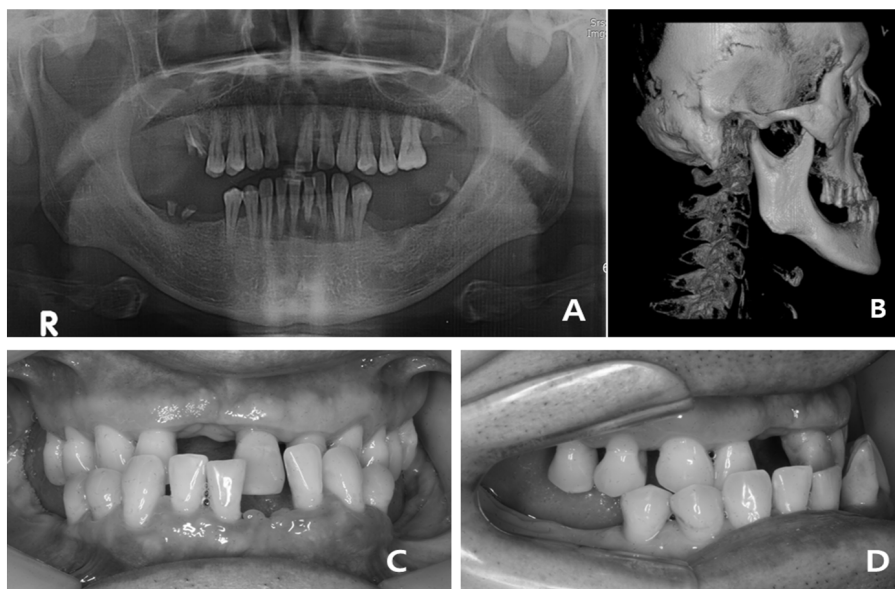
장점을 가질 것이다. Ohba 등<sup>5)</sup>은 시간 단축을 위하여 악교정 수술 전 임플란트 보철을 선행할 것을 주장하였고, Wellar 등<sup>6)</sup>도 악교정 수술과 동시에 ORPD (Overlay removable partial denture)를 통한 보철 치료를 진행하여 성공적인 결과를 보고하였으며, Joeng 등<sup>7)</sup>도 하악 전돌을 가진 부분 무치악 환자에서 악교정 수술과 임플란트 식립을 동시에 시행하여 성공적인 결과를 얻었음을 보고하였다.

다만 악교정 수술과 동시에 임플란트 식립을 하게 될 경우에 술 후 교합관계를 예측하여 알맞은 각도와 위치로의 임플란트 식립에 어려움을 겪을 수 있다. 따라서 본원에서는 악교정 수술과 임플란트 식립을 동시에 진행하기 위하여 수술 전 채득한 진단 자료를 이용하여 가상 모의 수술(Virtual Surgical Simulation)을 시행한 후 이

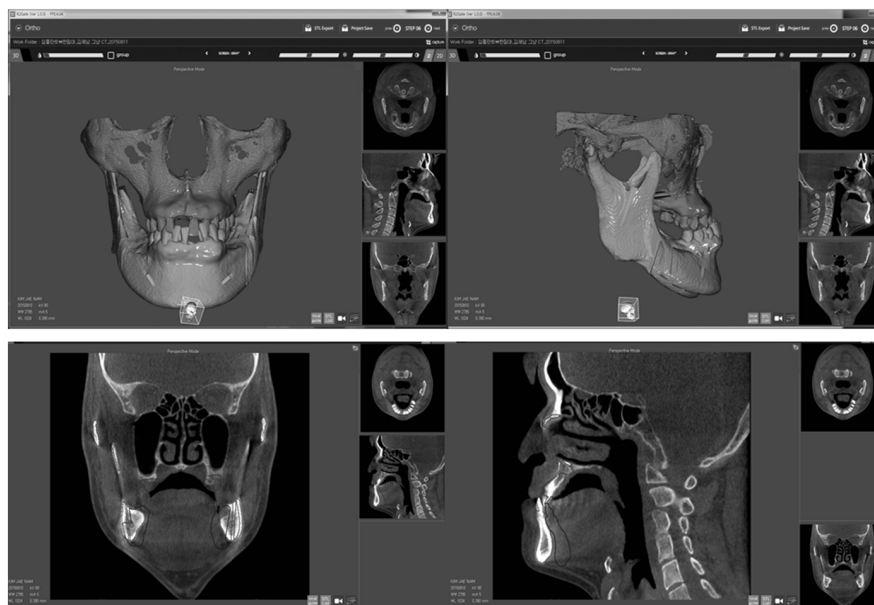
에 맞추어 가상 수술의 결과를 수술 시에 재현하기 위한 surgical guide를 설계하고, 이를 3D printer로 만들어 내어 실제 수술에서 활용하여 만족할 만한 결과를 얻었기에 본 증례를 보고하고자 한다.

### 증례보고

2015년 06월 23일 임플란트 수술을 받고 싶다는 주소로 48세의 남성 환자가 본원 구강악안면외과로 내원하였다. 내원 당시 심한 치아 우식증으로 인하여 다수 치아(#16, 27, 37, 47)의 잔존치근이 발견되었으며, 다수치아(#11, 17, 35, 36, 46)의 결손을 보이고 있었다. 또한 남아있는 치아의 치주상태 역시 불량하여 모든 하악 절치



**Fig. 1.** Panoramic view, Lateral skull view and intraoral view in patient at initial visit. Partially edentulous dentition with mandibular prognathism was seen on intraoral view (C, D).



**Fig. 2.** Virtual surgical simulation of BSSRO (Bilateral Sagittal Split Ramus Osteotomy).

와 상악 중절치 역시 불량한 치주상태로 인하여 발치가 필요한 상태였다. 악간 관계는 앵글씨 분류법 3급 골격성 부정교합을 보였다. (Fig. 1)

부정교합의 해소 없이 임플란트에 의한 결손치아 수복 시 부적절한 교합관계가 예상되었다. 하악 전돌증을 해소하여 적절한 교합을 형성하기 위한 악교정 수술과 동시에 잔존치근과 불량한 치주상태를 가진 다수의 치아를 발치하고, 적절한 위치로의 임플란트 식립을 위하여 전신마취 하 수술을 계획하였다.

수술 전 진단자료로 위한 두부의 방사선사진, CBCT (Cone Beam Computed Tomography) 촬영과 더불어 진단모형을 채득하였다. 채득한 CBCT file을 STL (Standard Tessellation Language) file로 변환시킨 후 이를 통해 악골 부분의 영상을 만들고, 진단모형을 Scan하여 만든 영상을 통해 치아부분으로 중첩시켜 치아와, 악골을 영상으로 구현하였다. 구현된 영상정보는 FaceGide

(iDDA, Korea) 프로그램을 이용하여 사전에 악교정 수술을 가상 수술로 계획하였다. 치열을 포함한 골면이 상악과 균형된 교합을 이룰 수 있는 위치로의 수술을 위하여는 양측으로 하악지 시상분할 골절단술을 필요하였고, 이에 맞게 FaceGide 프로그램에서 골절단선을 설계하였다.(Fig. 2) 이를 수술 시 구현하기 위하여 계획된 위치에 골 절단을 시행할 수 있게 하는 guide를 설계하여 3D printing을 통하여 제작하였다.(Fig. 3, 4)

악교정 수술을 계획한 방식과 동일하게 R2Gate (iDDA, Korea) 프로그램을 이용하여 임플란트 수술 역시 계획하였다.(Fig. 5) 우선 모든 잔존치근, 상악 좌측 중절치 및 하악의 모든 절치를 발치한 후 상악 좌우 중절치, 상악 우측 제1대구치, 하악 좌측 제2소구치와 제1대구치, 하악 좌우측 측절치 및 하악 우측 제1대구치(#11, 16, 21, 32, 35, 36, 42, 46) 부위의 임플란트식립을 계획하였다. 환자의 경제적인 사정으로 임플란트는 2회에 나누어 식립하기로 계획하였고, 수술과 동시에는 구치부(#16, 35, 36, 46) 부위를 식립하고, 이후 외래에서 전치부(#11, 21, 32, 42)의 발치와 함께 식립을 계획하였

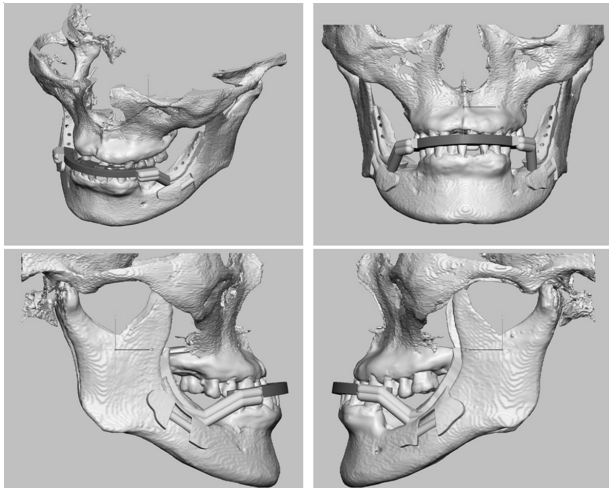


Fig. 3. Design of BSSRO surgical guide. Surgical guide contain information of sawing line and position of inferior alveolar nerve.

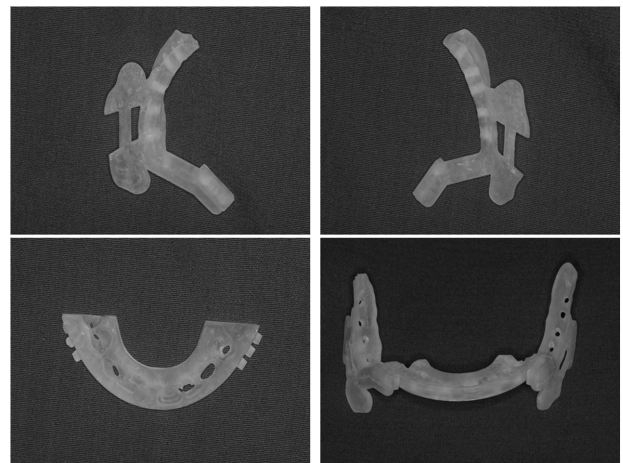


Fig. 4. Fabrication of surgical guide by 3D printer.

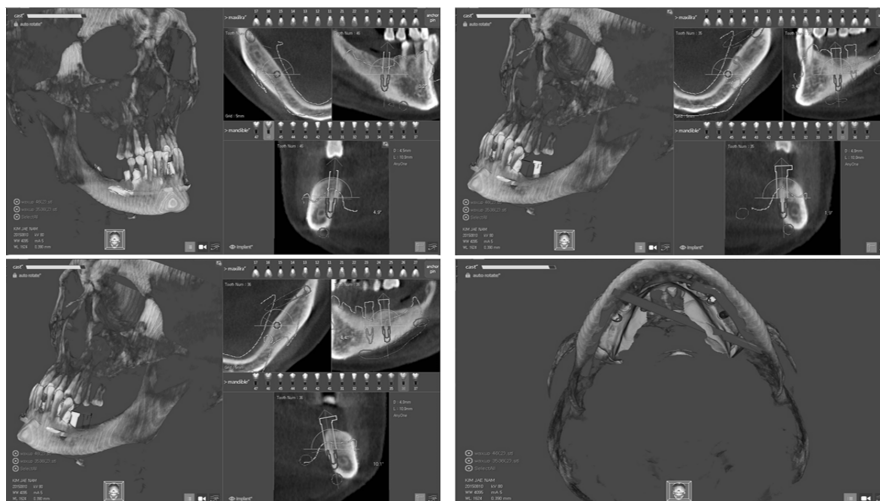


Fig. 5. Virtual surgical simulation of implant surgery (#35, 36, 46).

다. 계획에 맞추어 마찬가지로 3D printing을 통하여 guide를 제작하였다.

2015년 07월 07일 미리 모든 잔존치근(#16, 27, 37, 47)을 발치하고, 2015년 08월 25일 전신마취 하에 수술을 진행하였으며, 악교정 수술은 계획한 대로 완료하였다. 임플란트(AnyOne, MegaGen implant system)는 #16 (5.0×7 mm), 35, 36 (4.0×10 mm), 46 (4.5×10 mm) 부위에 총 4개의 식립을 시행하였다. 수술 후 악간 고정은 SAS (Skeletal Anchorage System) screw를 식립하고, rubber로 시행하였다.

환자는 술 후 일주일 간격으로 내원하였으며, 2015년 09월 09일 봉합사의 발사를 시행하고, 같은 날 잔존 소구치 부위의 교합조정 및 하악 좌측 제1, 2소구치의 보철물 제작을 위하여 치아삭제 후 임시치아를 부착하였다. 2015년 09월 21일 구강 내 SAS를 제거하였으며, 2015년 10월 19일 내원하여 R2GATE 프로그램을 이용하여 제작한 guide에 맞추어 국소 마취 하에 #11, 21 (3.5×11.5 mm), 32, 42 (3.0×11.5) 부위에 총 4개의 임플란트 식립을 진행하였다.(Fig. 6) 이후 구치부 임플란트는 2015년 11월 11일 인상을 채득하여 상부구조 보철을 시행하였고, 전치부 임플란트는 2016년 03월

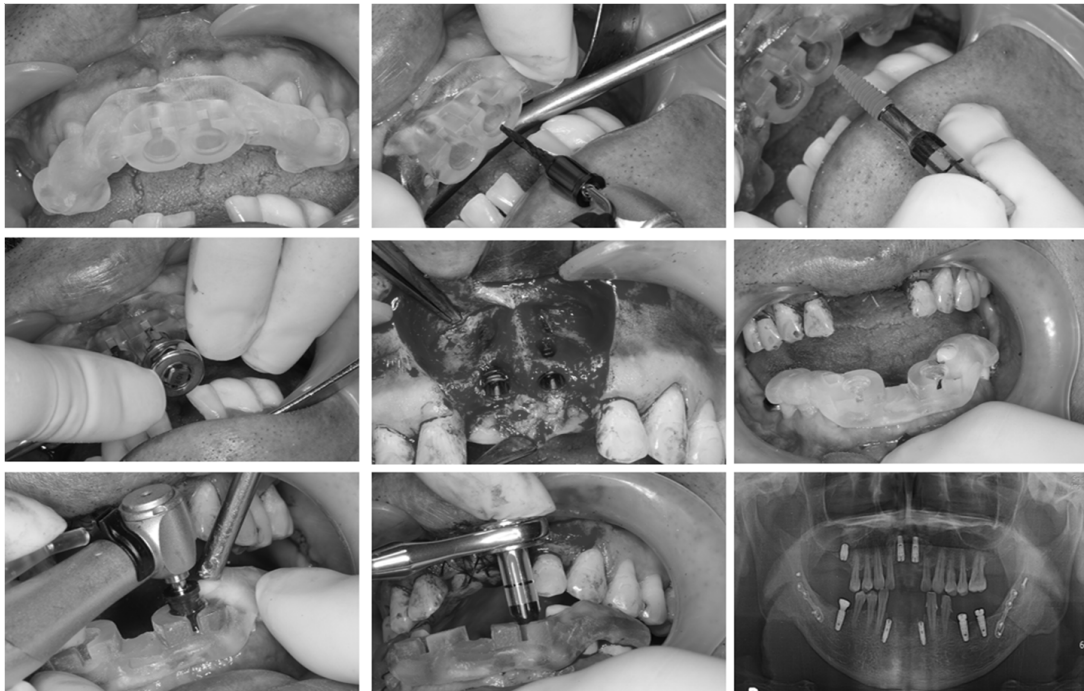


Fig. 6. Implant surgery using surgical guide (#11, 21, 32, 42).

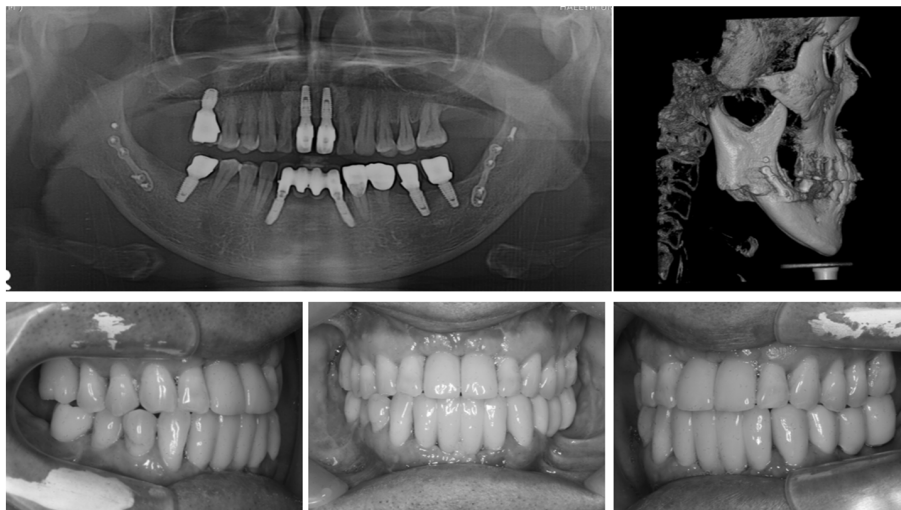


Fig. 7. Panoramic view, Lateral skull view and intraoral view in patient at final prosthesis state.

12일 인상을 채득하여 상부구조 보철을 완료하였고, 동시에 긴밀한 교합 형성을 위하여 시행하였던 하악 좌측 제1,2대구치의 보철치료 역시 완료하였다.(Fig. 7)

## 고 찰

과거에는 대부분의 악교정 수술 및 임플란트에 있어 단순히 방사선 사진 혹은 진단 모형을 채득하여 이를 활용한 수술 계획을 세우고 시행하였다. 이러한 방식은 수술 시 인접한 중요 해부학적 구조물에 대한 평가가 어렵고, 수술 시 하지조 신경의 손상 가능성이 있으며, 수술 전 계획이 실제 수술에서 동일하게 옮겨지기 어렵다는 단점이 있다. 이후 CT가 보급되어 좀 더 정확한 평가 및 수술 전 계획이 가능하게 되었으나, 악교정 수술의 경우 수술을 미리 Virtual simulation 할 수 있는 프로그램이 흔하지 않을 뿐만 아니라, 이를 실제 수술에서 재현하기 위한 guide를 설계하고 제작하는 방식이 흔하지 않았다.

근래에 세계적으로 이와 관련된 다수의 연구가 진행되어 오고 있다. Centenero 등<sup>8)</sup>에 의하면 Simplant OMS 10.1 (Materialise, Leuven, Belgium)라는 프로그램을 이용하여 악교정 수술을 계획하고 CAD/CAM으로 surgical splints를 제작하여 16명을 대상으로 수술을 시행한 후 수술 전 예견한 경조직, 연조직 예상치와 수술 후에 측정값에서 15명에서 높은 정도로 일치하는 결과를 획득하였고, Zinser 등<sup>9)</sup>에 의하면 동일한 프로그램을 이용하여 마찬가지로의 방식으로 8명을 대상으로 수술을 시행한 후 좋은 결과를 얻었음을 발표하였다. Metzger 등<sup>10)</sup>은 Voxim (IVS-Solutions, Chemnitz, Germany)라는 프로그램을 이용하여 수술을 계획하고, 그에 맞추어 3D printer를 이용하여 제작한 splints가 효용가치가 높음을 주장하였다. 이와 유사한 방식의 컴퓨터를 활용한 수술 전 계획 및 이에 맞추어 제작한 guide의 제작 및 활용에 대한 연구는 John<sup>11)</sup>, James<sup>12)</sup>, Hsu<sup>13)</sup>, Gateno<sup>14)</sup>, Biao<sup>15)</sup>, Alfaro<sup>16)</sup> 등에 의하여 보고 되어 왔다.

다만 기존의 방식들은 수술 시 surgical guide 내에 피해야 할 해부학적 구조물의 정보 및 골 절단선의 위치와 각도에 대한 정보를 담지 못하고 있으며 절단된 골편이 최종적으로 위치해야 할 지점에 대한 정보만을 담고 있었다. 본 증례에서는 Surgical guide에 절단되어야 할 골편의 양, 골 절단선의 위치 및 각도에 대한 정보를 반영하여 이에 맞추어 reciprocating saw로 골 절단이 가능하도록 하였으며, 이를 통해 하지조 신경 손상을 예방하고 정확한 골 절단이 가능하도록 하였다.

악교정 수술에 비하여 임플란트의 경우 CT를 촬영한 후 이를 통하여 수술을 계획하고, 계획에 맞춘 drilling guide를 제작하여 수술에 활용하는 것이 좀 더 보편화 되어있고, 많은 연구가 진행되어 왔다. Nikzad 등<sup>17)</sup>은 Stereolithographic surgical guide template를 이용하여 사전에 계획한 대로 임플란트를 식립하는 방법에

대하여 발표하였고, Nickenig 등<sup>18)</sup>도 CT data를 이용하여 virtual planning을 시행한 후 surgical guide template를 이용하여 식립한 250개의 임플란트에서 좋은 결과를 보였음에 대하여 발표하였다. 이 외에도 컴퓨터 상에서 시행한 surgical simulation을 실제 수술 시 구현하기 위한 방법에 대한 연구들이 있었다<sup>19-25)</sup>. 이러한 방법들은 임상적으로도 많이 활용되고 있으며, 대부분의 경우 현재 좋은 결과를 보여주고 있다. 다만 본 증례에서는 악교정 수술 후 교합을 사전에 simulation을 통해 예측 함으로써 임플란트의 surgical simulation이 술 후 교합 상태에 맞도록 할 수 있었다는데 의의가 있었다.

본 증례에서처럼 악교정 수술과 임플란트의 식립이 동시에 이루어 지게 되는 경우 정확한 수술을 위하여서는 컴퓨터를 이용한 수술의 simulation이 도움이 될 뿐만 아니라 이미 시행한 simulation을 수술 시 정확히 재현하기 위한 surgical guide의 제작을 통하여 이를 실제로 옮길 수 있었다. 또한 악교정 수술을 통하여 기능적인 교합이 가능하게 하였을 뿐만 아니라 심미적인 이점 역시 얻을 수 있었다. 수술 전 검사와 이를 정확히 분석한 치료 계획의 수립, 수립한 계획과 일치하는 수술을 시행한다면 장기적인 예후가 보장되는 보철물을 제작할 수 있을 것이다.

## REFERENCES

- Joshi N, Hamdan AM, Fakhouri WD. Skeletal Malocclusion: A Developmental Disorder With a Life-Long Morbidity. *J Clin Med Res* 2014;6(6):399-408.
- Kang HK, Ryu YK. A study on the prevalence of malocclusion of Yonsei university students in 1991. *Korean J Orthod* 1992;22(3):691-701.
- Suhr CH, Nahm DS, Chang YI. Epidemiologic study of the prevalence of malocclusion in Korean. *Korean J Orthod* 1984; 14(1):33-7.
- Furtado GC, Furtado A, El Haje OA, Butignon LE, Pesqueira AA, Paranhos LR. Relationship between the morphology of the maxillary central incisor and horizontal and vertical measurements of the face. *Indian J Dent Res* 2014;25:178-83.
- Ohba S, Nakatani Y, Kawasaki T, Tajima N, Tobita T, Yoshida N et al. Oral Rehabilitation With Orthognathic Surgery After Dental Implant Placement for class 3 Malocclusion With Skeletal Asymmetry and Posterior Bite Collapse. *Implant Dent* 2015;25:487-90.
- Wellar LD, Reinhardt L, Torriani MA, Pereira-Cenci T, Boscato N. Combined orthognathic surgery and prosthetic treatment for class III skeletal malocclusion. *Stomatos* 2013;19(37): 10-9.
- Joeng HR, Byun BR, Ko SM, Song SI. Rehabilitation of Occlusion Using Orthognathic Surgery and Implant Placement in Partially Edentulous Patient with Mandibular Prognathism; Case Report. *Implantology* 2008;12(4):48-56.
- Centenero SA-H, Hernandez-Alfaro F. 3D planning in orthog-

- nathic surgery: CAD/CAM surgical splints and prediction of the soft and hard tissues results - Our experience in 16 cases. *J Craniomaxillofac Surg* 2012;40(2):162-8.
9. Zinser MJ, Mischkowski RA, Sailer HF, Zoller JE. Computer-assisted orthognathic surgery: feasibility study using multiple CAD/CAM surgical splints. *Oral Surg Oral Med Oral Pathol Oral Radiol* 2012;113(5):673-87.
  10. Metzger MC, Hohlweg-Majert B, Schwarz U, Teschner M, Hammer B, Schmelzeisen R. Manufacturing splints for orthognathic surgery using a three-dimensional printer. *Oral Surg Oral Med Oral Pathol Oral Radiol* 2008;105(2):1-7.
  11. Polley JW, Figueroa AA. Orthognathic Positioning System: Intraoperative System to Transfer Virtual Surgical Plan to Operating Field During Orthognathic Surgery. *J Oral Maxillofac Surg* 2013;71(5):911-20.
  12. Xia JJ, Shevchenko L, Gateno J, Teichgraeber JF, Talor TD, Lasky RE. Outcome study of computer-aided surgical simulation in the treatment of patients with craniomaxillofacial deformities. *J Oral Maxillofac Surg* 2011;69(7):2014-24.
  13. Hsu SS-P, Gateno J, Bell RB, Hirsch DL, Markiewicz MR, Teichgraeber JF et al. Accuracy of a Computer-Aided Surgical Simulation Protocol for Orthognathic Surgery: A Prospective Multicenter Study. *J Oral Maxillofac Surg* 2013;71(1):128-42.
  14. Gateno J, Xia JJ, Teichgraeber JF, Christensen AM, Lemoine JJ, Liebschner MAK et al. Clinical Feasibility of Computer-Aided Surgical Simulation (CASS) in the Treatment of Complex Cranio-Maxillofacial Deformities. *J Oral Maxillofac Surg* 2007;65(4):728-34.
  15. Li B, Zhang L, Sun H, Yuan J, Shen SGF, Wang X. A novel method of computer aided orthognathic surgery using individual CAD/CAM templates: a combination of osteotomy and repositioning guides. *Br J Oral Maxillofac Surg* 2013;51(8):239-44.
  16. Hernandez-Alfaro F, Guijarro-Martinez R. New protocol for three-dimensional surgical planning and CAD/CAM splint generation in orthognathic surgery: an in vitro and in vivo study. *Int J Oral Maxillofac Surg* 2013;42(12):1547-56.
  17. Nikzad S, Azari A.A Novel Stereolithographic Surgical Guide Template for Planning Treatment Involving a Mandibular Dental Implant. *J Oral Maxillofac Surg* 2008;66(7):1446-54.
  18. Nickenig H-J, Eitner S. Reliability of implant placement after virtual planning of implant positions using cone beam CT data and surgical (guide) templates. *J Craniomaxillofac Surg* 2007;35(4-5):207-11.
  19. Ewers R, Schicho K, Truppe M, Seemann R, Reichwein A, Figl M et al. Computer-aided navigation in dental implantology: 7 years of clinical experience. *J Oral Maxillofac Surg* 2004;62(3):329-34.
  20. Almog DM, LaMar J, LaMar FR, LaMar F. Cone beam computerized tomography-based dental imaging for implant planning and surgical guidance, Part 1: single implant in the mandibular molar region. *J Oral Implantol* 2006;32(2):77-81.
  21. Jacobs R, Adriansens A, Verstrecken K, Suetens P, van Steenberghe D. Predictability of a three-dimensional planning system for oral implant surgery. *Dentomaxillofac Radiol* 1999;28:105-11.
  22. Weinberg LA, Kruger B. Three-dimensional guidance system for implant insertion: part I. *Implant Dentistry* 1998;7(2):81-91.
  23. Weinberg LA, Kruger B. Three-Dimensional Guidance System for Implant Insertion: Part II. Dual Axes Table-Problem Solving. *Implant Dentistry* 1999;8(3):255-64.
  24. Watzinger F, Birkfellner W, Wanschitz F, Millesi W, Schopper C, Sinko K et al. Positioning of dental implants using computer-aided navigation and an optical tracking system: case report and presentation of a new method. *J Craniomaxillofac Surg* 1999;27(2):77-81.
  25. Ganz SD. Presurgical planning with CT-derived fabrication of surgical guides. *J Oral Maxillofac Surg* 2005;63(9):59-71.